

# LASAK

## (queratomileusis estromal anterior asistida con láser)

Dr. Jaime Alfredo Ruiz-Montenegro, Dra. María Elena Rivodó-Zambrano, Dra. María Vianey Rangel-Ortiz

### RESUMEN

**Objetivo:** Evaluar seguridad, predictibilidad y eficacia de LASAK (queratomileusis estromal anterior asistida con láser) en pacientes con miopías altas y/o paquimetrías corneales limitrofes.

**Método:** Estudio retrospectivo, longitudinal, que incluyó 68 ojos de 41 pacientes operados con Lasak utilizando microqueratomo Carriazo-pendular con cabeza de 110 micras, con plataforma ESIRIS Schwind de punto flotante. Equivalente esférico preoperatorio fue -8.50 (rango -3.50 a -11.00). Paquimetría promedio fue 525  $\mu\text{m}$  (rango 490-612). Evaluamos agudeza visual (AV) preoperatoria y postoperatoria, comparamos el lecho teórico transoperatorio (LTT) y el lecho real postoperatorio (LRP).

**Resultados:** El 80% de los pacientes quedó con AVSC postoperatoria de 20/30 o mejor. El 93% quedó con AVSC DE 20/40 o mejor. El 43.66% ganó 1 línea o más de su MAVCC preoperatoria. El 85.91% quedaron dentro de +0.75 D. El 100% de los pacientes quedaron con un LRP > 275  $\mu\text{m}$  y 75% > 300  $\mu\text{m}$ .

**Conclusión:** LASAK es un procedimiento seguro, eficaz, con buena predictibilidad para tratar miopías altas. Recomendamos dejar lechos mayores de 300  $\mu\text{m}$ . La tendencia actual es realizar colgajos más delgados como el láser de femtosegundos y el Lasak, este último hecho por un microqueratomo lo cual no lo hace menos preciso.

**Palabras clave:** LASAK, miopía alta, córneas limitrofes, lecho teórico transoperatorio, lecho real postoperatorio.

### SUMMARY

**Purpose:** To evaluate safety, predictability and efficacy of Lasak (Laser assisted anterior stromal keratomileusis) in patients with high myopia or thin corneas.

**Methods:** Retrospective, longitudinal study which included 68 eyes of 41 patients. All patients underwent Lasak using Carriazo-Pendular microkeratome, 110 cutting head, with flying-spot Esiris Schwind Excimer Laser. Spherical equivalent preoperative average was -8.50 (range -3.50 to -11.00). Pachymetry preoperative average was 525  $\mu\text{m}$  (range 490 to 612). We evaluated preoperative and postoperative visual acuity, theoretic transoperative remaining bed (LTT) and real postoperative remaining bed (LRP).

**Results:** 80% of patients achieved 20/30 or better uncorrected visual acuity. 93% 20/40 or better. 43.66% gained one line or more of their BSCVA. 100% of the eyes got LRP over 275  $\mu\text{m}$  and 75% over 300  $\mu\text{m}$ .

**Conclusion:** Lasak is a very safe procedure with a good predictability to treat high myopia. We recommend leaving at least 300  $\mu\text{m}$  of remaining bed. Current tendency is to create thin flaps such as with the femtosecond laser and LASAK is able to perform that, despite that it is a mechanical device it is not less precise.

**Key Words:** LASAK, high myopia, thin corneas, theoretic remaining bed, real remaining bed.

### INTRODUCCIÓN

La opción más reproducible para la corrección de errores refractivos es la cirugía refractiva con láser excimer, siendo el procedimiento quirúrgico más utilizado en la actualidad.

LASER "Light Amplification by stimulated Emission of Radiation". Esto es una amplificación de la luz por medio de la estimulación de la emisión de radiación electromagnética (1).

EXCIMER." Excited dimmer" o dímero excitado, teniendo como principio la combinación de dos gases (dímero), un gas noble y un halógeno (Argon-Flour) estables por su carga eléctrica baja, pero sometidos a una descarga de alto voltaje cambian a un estado de energía más alto, al disociarse esta molécula se produce un fotón, fenómeno por el cual se reproduce múltiples veces generando energía luminosa siendo ésta reflejada en un sistema de espe-

jos, amplificándose para producir energía láser. Cuenta con una longitud de onda de 193 nanómetros en el espectro ultravioleta (2-5).

Esta radiación penetra muy poco en agua, pero cada fotón posee la energía suficiente para romper los puentes hidrogenados del estroma corneal (5). Una vez que la ruptura de la unión ocurre, los fragmentos resultantes son disparados y se dispersan en la atmósfera ocurriendo así la ablación (6).

Existen diferentes sistemas de emisión de láser (1).

1. Láser de emisión total. Emite la energía en forma circular en todo su diámetro hacia la córnea utilizando máscaras.
2. Láser de barrido. Genera un haz de luz en forma rectangular al pasar por una hendidura la cual gira permitiendo aplicar la ablación en diferentes direcciones.
3. Láser de punto flotante. Un sistema muy evolucionado siendo una emisión de energía láser circular de un diámetro de 0.5 a 2.00 mm. La homogeneidad de la ablación corneal es dirigida mediante la computadora y no ópticamente lo cual mantiene la prolaticidad de la córnea.
4. Láser de femtosegundo. Sistema de emisión de pulsos que va de cortos a ultracortos de 50 a 1,000 femtosegundos (quadrillo de segundo), teniendo la capacidad de separar y cortar con precisión sin dañar los tejidos adyacentes. Este nuevo sistema puede crear un colgajo de 9.0 mm en 15 a 20 segundos (7).

Existen diferentes tipos de técnicas quirúrgicas para la aplicación de láser eximer.

El tipo de técnica quirúrgica depende de cada caso. Así en la queratectomía fotorrefractiva (PRK) se aplica el láser sobre la superficie corneal anterior tras el desbridamiento del epitelio, en el LASEK o queratectomía subepitelial asistida por láser se realiza mediante la aplicación de etanol al 20% con agua bidestilada facilitando la separación del epitelio dejando una bisagra en meridiano de las 12 para facilitar su reposición tras la aplicación del láser (8, 9).




Fig. 1. Laser Esiris Schwind de punto flotante.

El Epilasik es una forma automatizada de separar el epitelio, con un anillo de succión y un epiqueratomo al que se le pone un separador de plástico (10), pero pocas veces se obtiene un colgajo epitelial completo, por lo que el Dr. Massimo Camellin, antes de usar el epiqueratomo, pone la solución alcohólica al 20% por 20 segundos, diluida con agua bidestilada, procedimiento llamado Epilasek obteniéndose un colgajo epitelial completo en 95% de los casos.

Otra técnica es la queratomileusis sub-Bowman (SBK) con femtosegundo en la que se realiza un colgajo de 90 a 100 micras, considerada como una técnica híbrida entre PRK y LASIK (11).

Desde 1993 LASIK, queratomileusis *in situ* con cortes al inicio de 160 hasta de 240  $\mu\text{m}$ , y actualmente de 130 a 160  $\mu\text{m}$ , es considerada como la técnica más realizada, y con alta predictibilidad en sus resultados (12). Sin embargo, en altas miopías y/o córneas delgadas tiene sus limitaciones y cada vez se usa menos en estos casos, debido al riesgo de dejar lecho corneal delgado que aumenta el riesgo de ectasia (Desplazamiento anterior de la córnea asociado con adelgazamiento central, cambio miópico y síntomas visuales) (13).

Entre 1998 y 2006 más de 182 casos de ectasia fueron reportados en la literatura inglesa. Se pensó que una causa era la remoción excesiva del estroma corneal, por lo que el lecho residual no era lo suficientemente resistente para soportar la tensión y presión intraocular, sugiriéndose lechos residuales entre 200 y 300  $\mu\text{m}$  para prevenir el desarrollo de ectasias (14).

LASAK (Queratomileusis estromal anterior asistida con láser) es una técnica en la cual se realiza un colgajo de 110  $\mu\text{m}$  con el microqueratomo Carriazo-Pendular. Esta técnica es un avance porque hace candidatos para cirugía refractiva a pacientes que antes no lo eran, como pacientes con córneas limítrofes y/o miopías altas. Lasak nos permite tratar miopías de -7 a 11 D, ofreciendo a este tipo de pacientes una opción más segura que Lasik y con buenos resultados, siempre y cuando su grosor corneal lo permita.



Fig. 2. Microqueratomo Carriazo – pendular cabeza 110  $\mu\text{m}$ .

## MATERIAL Y MÉTODOS

Estudio retrospectivo, longitudinal, realizado de Febrero del 2006 a Enero del 2008 que incluyó 68 ojos de 41 pacientes con miopías y/o astigmatismos altos con equivalente esférico promedio de -8.50 D (rango -3.50 a -11.00 D) y/o córneas de grosor limítrofe, con una edad promedio de 28 años (rango 18 a 54 años) sometidos a LASAK (Queratomileusis estromal anterior asistida por láser) con plataforma de láser excimer Esiris Schwind con sistema de emisión de punto flotante y microqueratomo automático de tercera generación Carriazo-pendular, con cabeza de 110 micras. Este microqueratomo se basa en el principio de aplanación convexa de la córnea de inicio a fin del corte, lo que asegura que la presión intraocular no varíe durante el corte como ocurre con los microqueratomos convencionales. Su navaja curva permite que el colgajo sea de un grosor uniforme. Durante el corte del colgajo se usa succión media, pero debido a su sistema de moldeamiento de presión central permite realizar el corte del disco a baja succión, lo cual es de particular importancia para miopías muy elevadas con posibilidad de daño a la retina (15).

Recolección de datos:

Las variables dependientes principales fueron AV sin corrección (AVSC), AV con corrección (AVCC), mejor AV con corrección (MAVCC) preoperatoria, refracción manifiesta, topografía y paquimetría pre y postoperatoria con topógrafo Orbscan IIz. Las variables independientes fueron la edad y el sexo.

Preparación del paciente:

Treinta minutos previo a la cirugía se aplicó antibiótico tópico (moxifloxacina solución 0.5%), se les realizó asepsia y antisepsia con Iodopovidona solución y posteriormente cuatro dosis de anestésico tópico (proximetacaína solución 0.5%). Las condiciones de humedad y temperatura en el quirófano fueron constantes siendo la humedad promedio 40.5<sup>RH</sup> y la temperatura de 20°C.

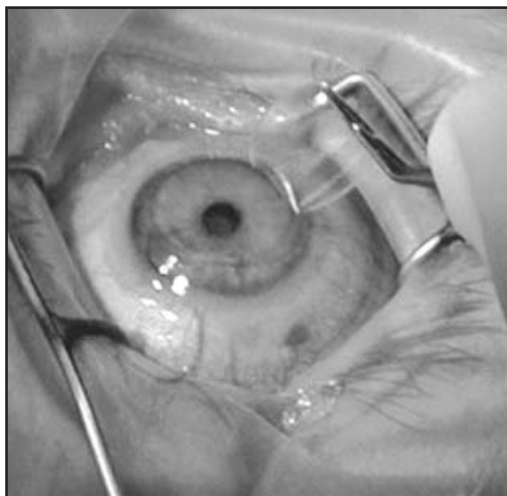


Fig. 3. LASAK Colgajo de 110 µm.

Los pacientes fueron sometidos a LASAK, cabeza 110 µm, anillo 9 izquierdo, tiempo de corte 16" velocidad 2.8 mm/seg de avance. Se realizaron ablaciones de 36 a 115 µm siendo la media 75.5 µm. Las zonas ópticas de ablación utilizadas fueron desde 5.25 hasta 6 mm.

En todos los pacientes se obtuvo el lecho teórico transoperatorio (LTT) tomando el *Thinnest* del Orbscan preoperatorio, menos 10 µm de película lagrimal (PL), menos 110 µm del colgajo, menos las micras de la ablación (*Thinnest*-10-110-Ablación =LTT).

El lecho real postoperatorio (LRP) se obtuvo del *thinnest* del Orbscan, 1 mes después de la cirugía restando 10 µm de la PL menos 110 µm del colgajo. (*Thinnest*-10-110=LRP).

Por otro lado, se tomó una muestra representativa de 16 ojos de 9 pacientes a los que se le realizó la comparación del *thinnest* del Orbscan preoperatorio restando 10 µm de PL, contra la paquimetría ultrasónica (3 tomas sacando la media) previa al corte y se determinó el grosor del colgajo restando la paquimetría US previa al corte menos la paquimetría posterior al corte sobre el lecho estromal antes de la ablación.

A todos se les colocó lente de contacto terapéutico para asegurar la estabilidad del colgajo delgado y evitar la formación de estrías o desplazamiento del mismo. El lente de contacto terapéutico se retiró al día siguiente iniciándose manejo con antibióticos tópicos (tobramicina) y esteroides tópicos (dexametasona) cada 3 horas más lubricante cada 2 horas.

El 100% de los pacientes tuvo seguimiento a la semana y al mes, el 32.2% a los 10 meses y sólo el 18.4% a los 18 meses.

Se evalúa la eficacia comparando la AVSC preoperatoria y postoperatoria, también comparando la MAVCC preoperatoria con la AVSC postoperatoria, y se calcula el porcentaje de ojos que ganaron una o más líneas de visión con la cirugía. La seguridad se valoró comparando el LTT contra el LRP, así como la observación de alguna complicación transoperatoria o postoperatoria.

## RESULTADOS

### Eficacia

El 93% de los casos quedó con una AVSC de 20/40 o mejor (Gráfica 1). El índice de eficacia fue de 0.93. No hubo pérdida de líneas. El 43.66% ganó una o más líneas de su MAVCC (Gráfica 2).

### Seguridad

La seguridad viene dada por el LRP (Gráfica 3). La paquimetría promedio preoperatoria fue de 525 µm (rango 490-612 µm). El LRP promedio fue de 326 µm (rango 275-441 µm).

El 100% quedó con un LRP mayor a 275 µm, el 75% con un LRP mayor a 300 µm. No hubo ningún corte incompleto o irregular.

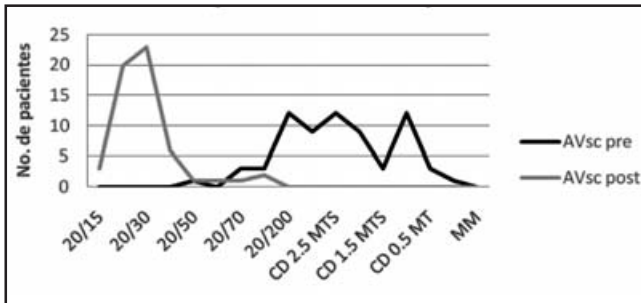
### Predictibilidad

El 85.91% de los ojos quedó en  $\pm .75$  D (Gráfica 4).

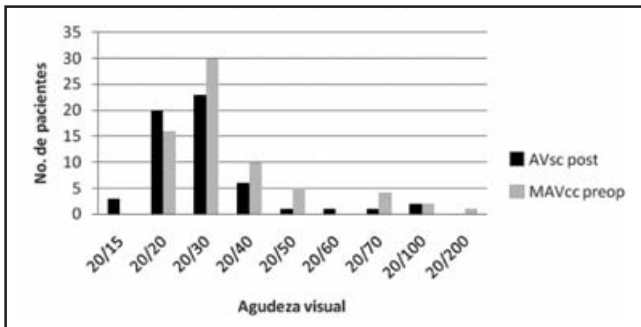
*Muestra representativa:* 16 ojos de 9 pacientes

El promedio del grosor del colgajo fue de 101 µm (rango de 91- 110 µm).

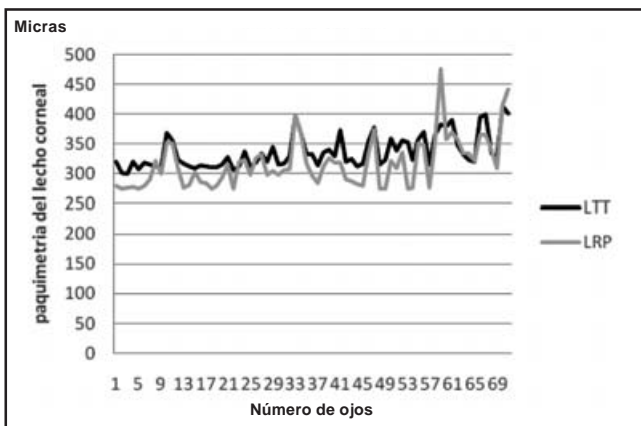
Gráfica 1. AV pre-op vs AV post-op (sin corrección)



Gráfica 2. Valoración de la eficacia



Gráfica 3. Correlación entre el LRP y el LTT

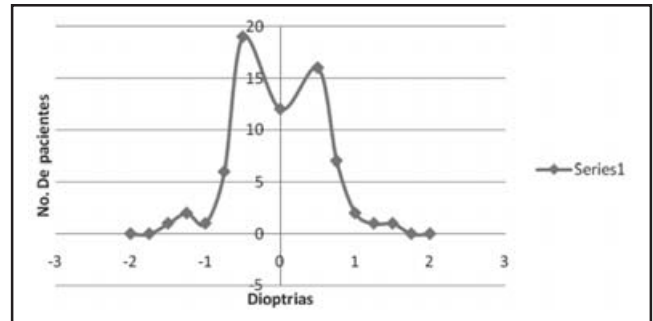


El 69% quedó con colgajos entre 101 y 110  $\mu\text{m}$ . Ningún colgajo quedó con más de 110  $\mu\text{m}$  (Gráfica 5).

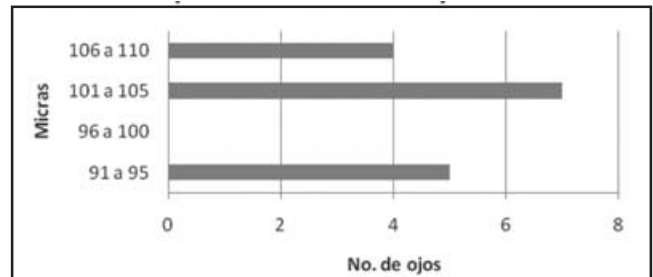
## DISCUSIÓN

La tendencia actual es realizar colgajos más delgados con tecnología de alta seguridad y precisión tal como el láser de femtosegundo y Lasak con microqueratomo Carriazo-pendular y plataforma Esiris Schwind, este último en forma mecánica automática con buena eficacia, predictibilidad y seguridad ya que en este estudio no tuvimos ninguna complicación en la creación de colgajos delgados.

Gráfica 4. Predictibilidad



Gráfica 5. Medición transoperatorio de colgajos (Flaps obtenidos con microqueratomo Carriazo-pendular)



Recomendamos dejar lechos mayores de 300  $\mu\text{m}$ , ya que encontramos una diferencia de 24  $\mu\text{m}$  entre la paquimetría ultrasónica de contacto y la paquimetría del Orbscan IIz, siendo esta última ligeramente más gruesa. La comparación entre la paquimetría ultrasónica y la del Orbscan IIz ha sido estudiada por diversos autores. Iskander (16) y Yaylali Kaufman (17) coinciden en que la paquimetría del Orbscan es mayor que la ultrasónica. También Cantera (18) reporta que con el Orbscan obtiene 30  $\mu\text{m}$  más que con la ultrasónica. Sin embargo, existen trabajos que reportan lo contrario (Malik) (19).

Además encontramos diferencias entre los lechos teóricos y reales; 25% de los ojos quedaron con LRP entre 275 y 309  $\mu\text{m}$ , por lo que sugerimos sumar 20  $\mu\text{m}$  al LTT de margen de error.

Anteriormente hacíamos Lasik con colgajos de 160  $\mu\text{m}$ , disminuíamos la zona óptica y hacíamos multizonas para lograr un lecho seguro (20). Al reducir la zona óptica de ablación se ahorra consumo de tejido como lo explica la fórmula de Munnerlyn ( $t_0 = S^2 \times D / 3$ ). Para una cantidad de dioptrías miópicas (D), la profundidad de ablación central ( $t_0$ ) aumenta en proporción al cuadrado del diámetro de ablación (S) (21), lo cual es útil al tratar ametropías altas (miopía y/o astigmatismo), sin embargo, es importante considerar el diámetro pupilar para la elección de la zona óptica y así evitar el deslumbramiento nocturno en los pacientes.

Si un paciente con miopía alta no cumple los parámetros de seguridad para operarse con Lasak, ya sea por pupilometría o insuficiente grosor corneal, sugerimos alguna otra alternativa medicoquirúrgica.

## CONCLUSIÓN

Lasak es un tratamiento efectivo y con buena predictibilidad en pacientes con miopías elevadas y/o paquimetrías limitrofes, es una técnica con un alto índice de seguridad.

## REFERENCIAS

1. Rhodes CK. Excimer Laser (2a ed), Nueva York, 1984.
2. Burlamachi P. Laser Sources. En: Hillenkamp F, Pratesi R, Sachi CA (eds). Laser in Biology and Medicine. Nueva York, Plenum, 1980:1-16.
3. Trokel SL, Srinivasan R, Braren B. Excimer Laser Surgery of the cornea. *Am J Ophthalmol* 1983;96:710.
4. Puliafito CA, Steinert RF, Deutsch TF, Hillenkamp F, Dehm EJ, Adler CM. Excimer Laser ablation of the cornea and lens. Experimental studies. *Ophthalmology* 1985;92-98:741-748.
5. Puliafito CA, Stern D, Kreuger RR, Mandel ER. High-speed photography of excimer laser ablation of the human cornea. *Arch Ophthalmol* 1987;105:1255.
6. Spalton JD, Htchings RA. Atlas de oftalmología. Editorial Elsevier, Madrid, 1982.
7. Blinder PS, Frangouli A. Latest generation femtosecond laser taps into growing market. *ESCRS Eurotimes* 2007; 12(7):19.
8. Camellin M. Lasik/Lasek. *Highlights of ophthalmology* 2003; 28:287-290.
9. Abad JC, An B, Power WJ y cols. A prospective evaluation of alcohol assisted vs mechanical epithelial removal before photorefractive keratectomy. *Ophthalmology* 1997;104:1566-1575.
10. Pallikaris IG, Grecia C. *Highlights of ophthalmology. Lasik/Lasek* 2003;30:297-298.
11. Slade SG. Sub Bowman's Keratomileusis a case for a new K in Refractive Surgery. *Cataract & Refractive Surgery Today* 2007;7(4).
12. Jeffery J, Machat. Sthephe G, Slade, Louis E. Probs. *The Art of Lasik*. 2<sup>nd</sup> edition 1999. Chapter 2 :21.
13. Doane JF, Slide SG. *The Art of Lasik* (2a ed) 2:21, 1999. Editorial SLACK Inc, Thorofare New Jersey.
13. Valdez JE, Espino-Barros A, González JM. Complicaciones post laser in situ keratomileusis. *Rev Mex Oftalmol* 2007; 81(5):257-259.
14. Blinder PS. Analysis of Ectasia After in situ Keratomileusis: Risk Factors. *Cataract & Refractive Surgery* 2007;(33):1530-1538.
15. Carriazo C. Highlights of Ophthalmology. Lasik the difference with a Carriazo Pendular Microkeratome (Schwind). *Lasik/Lasek* 3:38-39.
16. Iskander NG, Anderson PE, Peters NT y cols. Accuracy of Orbscan pachymetry measurements and DHG ultrasound enhancement procedures. *J Cataract Refract Surg* 2001;27:681-685.
17. Yaylali V, Kaufman SC, Thompson HW. Corneal thickness measurements whit the Orscan Topography System and ultrasonic pachymetry. *J Cataract Refract Surg* 1997;23:1345-1350.
18. Cantera, Corneal Topography, Cornea, Thickness. Abstract:872 *J Cataract Refract Surgery* 2002;28(2).
19. Malik Categories: Laser in situ keratomileusis., Corneal Thickness, Measurements, Ultrasound pachimetry vs optical scan. Abstract: 325. *Cataract & Refractive Surgery* 2000.
19. Malik Categories: Laser in situ Keratomileusis. Corneal Thickness, Measurements, Ultrasound pachimetry vs optical scan. Abstract: 325. *Cataract Refract Surg* 2001;27(11):1823-1828.
20. Rivodó-Zambrano ME, Ruiz-Montenegro JA. Utilidad de la técnica multizonas en defectos refractivos altos o córneas de paquimetrías limitrofes. *Rev Mex Oftalmol* 2005;79(6):308-312.
21. Munnerlyn CR y cols. Photorefractive keratectomy: A technique for laser refractive surgery. *Cataract Refract Surg* 1988; 14:46-52.